

Научная статья / Original article

ОРИГИНАЛЬНЫЕ СТАТЬИ / ORIGINAL ARTICLES

УДК 616-7

<https://doi.org/>

## КОРРЕЛЯЦИИ СКЕЛЕТНЫХ АНОМАЛИЙ НИЖНИХ КОНЕЧНОСТЕЙ И ДЛИН ВЕТВЕЙ НИЖНЕЙ ЧЕЛЮСТИ

Мария Борисовна Васильева<sup>1,2</sup>, Григорий Сергеевич Перевезенцев<sup>3</sup><sup>1</sup> Русская высшая школа остеопатической медицины, Москва, Россия<sup>2</sup> Частная стоматологическая клиника «Центр современной стоматологии», Москва, Россия<sup>3</sup> «Центр фехтования Ильгара Мамедова», Химки, Россия

### РЕЗЮМЕ

**Введение:** Опорно-двигательный аппарат тела человека и его анатомические единицы тесно взаимодействуют друг с другом. Несмотря на появление современных методов диагностики в медицине, в частности в стоматологии, принятие врачами того факта, что пациентам показана диагностика системных нарушений опорно-двигательного аппарата, в большинстве случаев отрицается. Прежде чем приступить к радикальному лечению, следует принять во внимание окклюзионные и постуральные нарушения как основные этиологические факторы дисфункций ВНЧС.

**Цель:** Изучение корреляций между аномалиями развития ветвей нижней челюсти и разновеликими длинами нижних конечностей у взрослых пациентов.

**Материалы и методы:** 136 пациентам с асимметрией лица и проблемами в области ВНЧС была проведена диагностика и анализ корреляции между длинами ветвей нижней челюсти и параметрами нижних конечностей и таза. Для диагностики были применены: рентгенография нижних конечностей, компьютерная оптическая оценка топографии постуры на комплексе DIERS formetric 4D motion, конусно-лучевая компьютерная томография суставов.

**Результаты:** По заключению врача рентгенолога из 136 пациентов исследуемой группы у 83 пациентов было выявлено анатомическое укорочение одной нижней конечности (АРДН – анатомическая разница длины ног), что составило 61%. Из них у 31 (37,3%) пациента - анатомическое укорочение правой конечности, а в 52 (62,7%) случаев левая конечность была короче правой. По результатам оценки КЛКТ пациентов у 89 пациентов наблюдалось превалирование длины левой ветви нижней челюсти, у 47 пациентов наблюдалось увеличение длины правой ветви. По результатам количественной оценки цифровых срезов КЛКТ ветвей нижней челюсти у пациентов исследуемой группы было выявлено, что у 54 (65,1%) пациентов левая ветвь нижней челюсти была короче правой, а в 29 (34,9%) случаев правая ветвь нижней челюсти была короче левой. По результатам анализа DIERS Formetric всех пациентов с АРДН торзия и ротация таза была выражена незначительно (от 0 до 2°), что подтверждает о репрезентативности выборки. У 31 (37,3%) пациента наклон таза левый, а в 52 (62,7%) случаев наклон таза правый, что коррелирует с данными рентгена.

По результатам укорочения ветви нижней челюсти и АРДН наблюдается на той же стороне тела в 96,4% случаев. Остальные 3,6% случаев несоответствия корреляции связаны с вторично приобретёнными патологиями, травмами, операциями на нижних конечностях.

**Заключение:** Основываясь на методах современной доказательной медицины, оценки окклюзионно-постуральных нарушений, можно сделать вывод, что существует прямая корреляция между длинами ветвей нижней челюсти, а также длинами нижних конечностей в случаях анатомической разницы длины нижних конечностей. Мы пришли к выводу, что укорочение ветви нижней челюсти и АРДН наблюдаются на той же стороне тела в большинстве случаев. Это связано с трансляцией головы в сторону длинной ноги с целью сохранения вертикализации и поддержания статодинамического баланса тела. Отдельно хотелось бы заметить, что минимальные параметры торзии и ротации таза, а также выраженные значения наклона (перекося) таза напрямую определяют наличие именно анатомического укорочения нижней конечности. Чем больше наклон таза, тем более выражены деформации мышечков ВНЧС и укорочение одной ветви нижней челюсти.

**Ключевые слова:** короткая нога, асимметрия лица, postura, аномалия прикуса, ВНЧС, ортодонтия, остеопатия

### ИНФОРМАЦИЯ ОБ АВТОРАХ:

Васильева М.Б. – <https://orcid.org/0000-0002-4483-5275>Перевезенцев Г.С. – <https://orcid.org/0009-0008-6354-7077>Автор, ответственный за переписку: Мария Борисовна Васильева, [Nid.gus@mail.ru](mailto:Nid.gus@mail.ru)

### КАК ЦИТИРОВАТЬ:

Васильева М.Б., Перевезенцев Г.С. Корреляции скелетных аномалий нижних конечностей и длин ветвей нижней челюсти // Мануальная терапия. 2024. №93(2). С. 3-11. <https://doi.org/>

## CORRELATIONS OF SKELETAL ANOMALIES OF THE LOWER LIMBS AND THE MANDIBULAR RAMUS LENGTHS

Mariya B. Vasilyeva<sup>1,2</sup>, Grigory S. Perevezentsev<sup>3</sup>

<sup>1</sup> Russian Higher School of Osteopathic Medicine, Moscow, Russia

<sup>2</sup> Private Dental Clinic "The Modern Dentistry Center", Moscow, Russia

<sup>3</sup> "Ilgar Mamedov Fencing Center", Khimki, Russia

### ABSTRACT

**Introduction:** The musculoskeletal system of the human body and its anatomical units closely interact with each other. Despite the emergence of modern diagnostic methods in medicine, in particular in dentistry, the acceptance by doctors of the fact that patients are indicated for diagnosis of systemic disorders of the musculoskeletal system is mostly denied. Before proceeding with radical treatment, occlusal and postural disorders should be taken into account as the main etiological factors of TMJ dysfunction.

**Purpose:** To study correlations between developmental anomalies of the mandibular ramuses and differential lower limb lengths in adult patients.

**Materials and methods:** 136 patients with facial asymmetry and TMJ problems were diagnosed, and the correlation between the mandible ramus lengths and the parameters of the lower limbs and pelvis was analyzed. The following were used for diagnosis: radiography of the lower limbs, computerized optical assessment of posture topography using the DIERS Formetric 4D motion complex, cone-beam computed tomography (CBCT) of the joints.

**Results:** According to the radiologist's report of 136 patients in the study group, anatomical shortening of one lower limb (ALLD – anatomical leg length discrepancy) was detected in 83 patients, which amounted to 61%. Of these, 31 (37.3%) patients had anatomical shortening of the right extremity, and in 52 (62.7%) cases the left extremity was shorter than the right one. According to the results of CBCT assessment of the patients, 89 patients showed predominance of the length of the left mandibular ramus, and 47 patients showed an increase in the length of the right ramus. Based on the results of quantitative evaluation of digital CBCT sections of the mandibular ramuses in patients of the study group, it was revealed that in 54 (65.1%) patients the left mandibular ramus was shorter than the right one, and in 29 (34.9%) cases the right mandibular ramus was shorter than the left one. According to the results of the postural DIERS Formetric analysis of all patients with ALLD, torsion and rotation of the pelvis were slightly expressed (from 0 to 2°), which confirms the representativeness of the sample. 31 (37.3%) patients had left pelvic tilt, and 52 (62.7%) had right pelvic tilt; this data correlates with X-ray findings.

According to the results, shortening of the mandibular ramus and ALLD were observed on the same side of the body in 96.4% of cases. The remaining 3.6% of cases of the correlation discrepancy are related to the secondary acquired pathologies, injuries, and surgeries of the lower limbs.

**Conclusion:** Based on the methods of modern evidence-based medicine, assessment of occlusal-postural disorders, we can conclude that there is a direct correlation between the lengths of the mandibular ramuses as well as the lower limb lengths in cases of anatomical differences in the length of the lower limbs. We conclude that shortening of the mandibular ramus and ALLD are observed on the same side of the body in most cases. This is due to the translation of the head towards the long leg in order to maintain the vertical position and the static-dynamic balance of the body. We would like to note separately that the minimum parameters of pelvic torsion and rotation, as well as the pronounced values of the pelvic tilt (skew), directly determine the presence of anatomical shortening of the lower limb. The greater the pelvic tilt, the more pronounced are the deformities of the TMJ condyles and the shortening of one mandibular ramus.

**Keywords:** short leg, facial asymmetry, posture, malocclusion, TMJ, orthodontics, osteopathy

### INFORMATION ABOUT THE AUTHORS:

Vasilyeva M.B. – <https://orcid.org/0000-0002-4483-5275>

Perevezentsev G.S. – <https://orcid.org/0009-0008-6354-7077>

Corresponding author: Marya B. Vasilyeva, [Nid.gus@mail.ru](mailto:Nid.gus@mail.ru)

### TO CITE THIS ARTICLE:

Vasilyeva M.B., Perevezentsev G.S. Correlations of skeletal anomalies of the lower limbs and the mandibular ramus lengths // *Manualnaya Terapiya = Manual Therapy*. 2024;93(2):3-11. (In Russ.). <https://doi.org/>

## ВВЕДЕНИЕ

«Три наиболее важных фактора постральной асимметрии тела, «увековечивающие» мышечные боли и триггерные точки: укорочение плеча, «уменьшенный» таз и анатомически короткая нога».

Джанет Г. Трэвелл, Дэвид Г. Симонс. *Медицина*, 2005, с. 46-47.

Стоматология является дисциплиной, которая изучает и применяет различные методы перемещений зубов с целью нивелирования патологий зубных рядов и прикуса, изменения положения нижней челюсти, восстановления целостности зубов и зубных рядов. Однако сто-

ит учесть, что зубочелюстная система состоит не только из зубных рядов, но также включает височно-нижнечелюстной сустав, мышцы и связки челюстно-лицевого комплекса, шею, кости черепа, язык, подъязычную кость и многое другое.

Опорно-двигательный аппарат тела человека и его анатомические единицы тесно взаимодействуют друг с другом [1]. Это касается также роста и различных аномалий развития и положения скелета. Суставы, связки, а также мышцы опорно-двигательного аппарата тесно коррелируют с системами челюстно-лицевой области [2-4].

Дисфункции височно-нижнечелюстного сустава (ВНЧС) связаны с изменением положения мыщелка в суставной впадине. Несмотря на появление современных методов диагностики в медицине, в частности в стоматологии, принятие врачами того факта, что пациентам показана диагностика системных нарушений опорно-двигательного аппарата, в большинстве случаев отрицается. Прежде чем приступить к радикальному лечению, следует принять во внимание окклюзионные и постуральные нарушения как основные этиологические факторы проблем ВНЧС [5-9].

Целью данного исследования является изучение корреляций между аномалиями развития ветвей нижней челюсти и разновеликими длинами нижних конечностей у взрослых пациентов.

## МАТЕРИАЛЫ И МЕТОДЫ

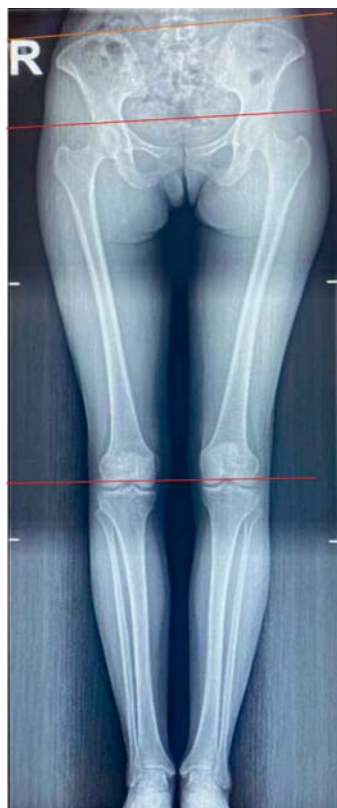В стоматологическую клинику «Центр Современной Стоматологии» обратилось 136 пациентов в возрасте от 25 до 50 лет (57 мужчин, 79 женщин) с асимметрией лица и проблемами в области ВНЧС. Пациентам планировалось проведение стоматологического и остеопатического лечения. Были проведены следующие методы диагностики: сбор жалоб, которые включали боли в шее, нижней части спины, различные дисфункции органов малого таза, психосоматические расстройства и др.), анамнез жизни и развития настоящего заболевания. Далее диагностировалась патология окклюзии зубных рядов и определялась приоритетная постуральная дисфункция путем проведения различных краниально-постуральных тестов по методу Васильевой М.Б. «Алгоритм выявления нисходящих дисфункций, мануальной и остеопатической коррекции в области головы и шеи, а также подбора ортодонтических и ортопедических стоматологических конструкций для лечения патологии прикуса»: проводился анализ постуральных и лицевых признаков, визуальный осмотр и фотопротоколирование, функциональные тесты для анализа нарушений статики и динамики, а также оценка паттернов носового дыхания, глотания, жевания, шага и др. У всех пациентов определялась функциональная или анатомическая разновеликость длин ног. В связи с чем все пациенты исследовательской группы направлялись на постуральный рентген нижних конечностей с целью выявления истинного анатомического укорочения одной из конечностей (АРДН – анатомическая разница длины ног).

### К методам оценки с целью верификации данных относились:

- рентгенография нижних конечностей (цифровой рентген-аппарат CLINODIGIT COMPACT (Italray, Италия);
- компьютерная оптическая оценка топографии постуры на комплексе DIERS formetric 4D motion (DIERS BioMedical Solutions, Германия);
- конусно-лучевая компьютерная томография (КЛКТ) суставов (PAPAYA (GDP-1), Южная Корея).

\* Анализ и заключение по рентгенографии нижних конечностей проводился врачом-рентгенологом. Анализ и заключение компьютерной оптической оценки топографии постуры проводился доктором остеопатии.

### РЕНТГЕНОЛОГИЧЕСКОЕ ИССЛЕДОВАНИЕ НИЖНИХ КОНЕЧНОСТЕЙ С ЦЕЛЬЮ ВЫЯВЛЕНИЯ АРДН



Работа с рентгеновскими снимками нижних конечностей проводилась врачом-рентгенологом. Был проведен анализ наклона, ротации и торзии таза (рис. 1).

Рис. 1. Рентгеновский снимок нижних конечностей пациентки А., 35 лет

#### Критерии оценки:

- по измерениям костных структур определялось наличие АРДН и учитывалась укороченная нижняя конечность (Конечность левая (КЛ), Конечность правая (КП)).
- учитывалось наличие ротации, торзии и наклона таза (Наклон в левую сторону (НЛ) и Наклон в правую сторону (НП)).

### КОМПЬЮТЕРНАЯ ОПТИЧЕСКАЯ ОЦЕНКА ТОПОГРАФИИ ПОСТУРЫ НА КОМПЛЕКСЕ DIERS FORMETRIC 4D-MOTION

Постуральный анализ проводился доктором остеопатии. Так же, как в случае рентгенологического исследования, был проведен анализ наклона, ротации и торзии таза.

**Критерии оценки:** наклон таза (мм), ротация таза (град.), торзия таза (град.) (рис. 2).

Сагиттальный дисбаланс VP-DM	3 ° A	Ротация позвонков (сред.кв.)	4 °
Вертикальное отклонение VP-DM	7 мм R	Ротация позвонков (+макс.)	6 ° R (~T4)
Перекокс таза	8 мм L	Ротация позвонков (-макс.)	7 ° L (~L2)
Торсия таза DL-DR	0 °	Ротация позвонков (амплитуда)	13 °
Ротация таза	2 ° L	Боковое отклонение VP-DM (сред.кв.)	8 мм
Угол кифоза ICT-ITL (макс.)	38 °	Боковое отклонение VP-DM (+макс.)	15 мм R (~T12)
Угол лордоза ITL-ILS (макс.)	46 °	Боковое отклонение VP-DM (-макс.)	4 мм L (~T4)
		Боковое отклонение VP-DM (амплитуда)	18 мм

Разрез: расстояние до VP (~L4): 399 мм  
Разрез: ротация поверхности: 4° L

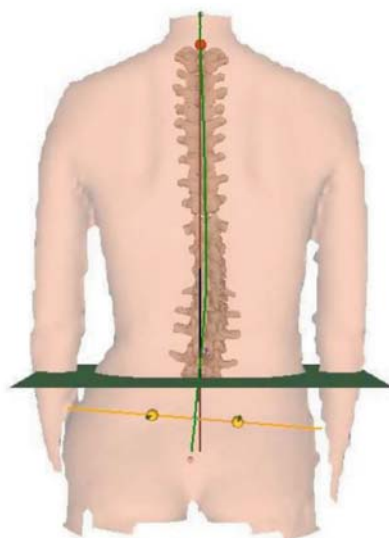
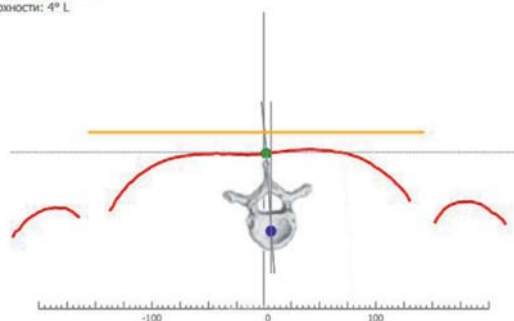


Рис. 2. Показатели применения компьютерной оптической оценки топографии постуры при помощи DIERS formetric 4D-motion. Пациентка А., 35 лет

### КЛКТ-ИССЛЕДОВАНИЕ ВЕТВЕЙ НИЖНЕЙ ЧЕЛЮСТИ

КЛКТ-исследование проводилось всей головы в естественной окклюзии. Работа со срезами КЛКТ проводилась в программном обеспечении Implastation (ProDigiDent, США). Основной областью для изучения длины ветви нижней челюсти являлся отрезок от самой верхней точки мыщелка нижней челюсти до угла нижней челюсти слева (рис. А) и справа (рис. Б). Проводился замер отрезков с двух сторон при помощи виртуальной линейки.

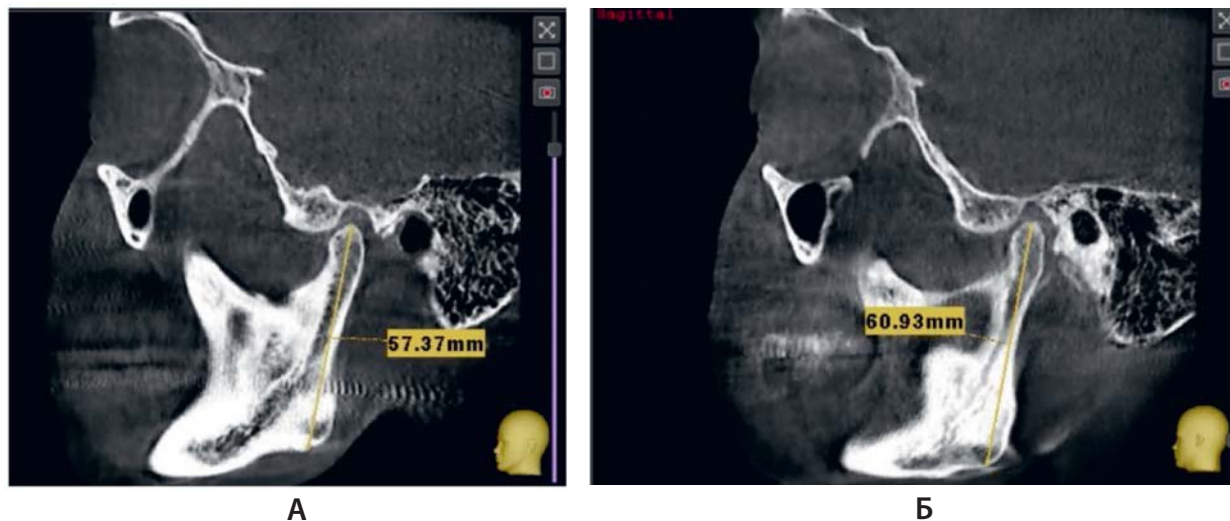

Рис. 3. КЛКТ-сканирование головы пациента в естественном прикусе. Проведение анализа длины ветви нижней челюсти слева (А) и справа (Б). Пациентка А., 35 лет

**Критерии оценки:** определялось наличие асимметрии длин ветвей нижней челюсти, учитывалась более короткая ветвь нижней челюсти (Ветвь левая (ВЛ), Ветвь правая (ВП)).

### РЕЗУЛЬТАТЫ ИССЛЕДОВАНИЯ

**Результаты рентгенологического исследования с целью выявления анатомической разницы длины ног (АРДН)**

По заключению врача рентгенолога, из 136 пациентов исследуемой группы у 83 пациентов было выявлено АРДН, что составило 61%.

Результаты оценки с анатомическим укорочением длины нижних конечностей пациентов отражены в табл. 1.

Таблица 1

#### ПОКАЗАТЕЛИ КОЛИЧЕСТВЕННОЙ ОЦЕНКИ ПАЦИЕНТОВ С АРДН (КЛ И КП)

83 пациента – укороченная нижняя конечность	<b>КП</b>	<b>КЛ</b>
Количество пациентов, %	31/37,3	52/62,7

По результатам количественной оценки цифровых рентгеновских снимков нижних конечностей пациентов было выявлено, что у 31 (37,3%) пациента АРДН, а в 52 (62,7%) случаев левая конечность была короче правой.

### РЕЗУЛЬТАТЫ КЛКТ-ИССЛЕДОВАНИЯ ВЕТВЕЙ НИЖНЕЙ ЧЕЛЮСТИ

По результатам оценки КЛКТ ортодонтно-остеопатических пациентов у 89 пациентов наблюдалось превалирование длины левой ветви нижней челюсти, у 47 пациентов наблюдалось

увеличение длины правой ветви. Результаты оценки длин ветвей нижней челюсти пациентов отражены в табл. 2.

Таблица 2

**ПОКАЗАТЕЛИ КОЛИЧЕСТВЕННОЙ ОЦЕНКИ ПАЦИЕНТОВ С УКОРОЧЕННОЙ ДЛИНОЙ ВЕТВИ НИЖНЕЙ ЧЕЛЮСТИ (ВП И ВЛ)**

83 пациента с АРДН	ВП	ВЛ
Количество пациентов, %	29/34,9	54/65,1

По результатам количественной оценки цифровых срезов КЛКТ ветвей нижней челюсти у пациентов исследуемой группы было выявлено, что у 54 (65,1%) пациентов левая ветвь нижней челюсти была короче правой, а в 29 (34,9%) случаев правая ветвь нижней челюсти была короче левой.

**РЕЗУЛЬТАТЫ DIERS FORMETRIC 4D-MOTION**

По результатам проведения компьютерной оптической оценки топографии постуры при помощи DIERS Formetric 4D-motion было показано, что у всех пациентов с АРДН торзия и ротация таза были выражены незначительно (от 0 до 2°), что подтверждает репрезентативность выборки. В случаях более значимых показателей торзии и ротации таза говорит о выраженном функциональном компоненте при сочетанной проблеме укорочения нижней конечности. Пример результата исследования при использовании метода компьютерной оптической оценки топографии постуры при помощи DIERS Formetric 4D-motion, определяющий АРДН, представлен на рис. 2.

Таблица 3

**ПОКАЗАТЕЛИ КОЛИЧЕСТВЕННОЙ ОЦЕНКИ СТОРОНЫ НАКЛОНА (ПЕРЕКОСА) ТАЗА БОЛЕЕ 5ММ У ОБСЛЕДУЕМЫХ ПАЦИЕНТОВ С АРДН (ТЛ И ТП)**

83 пациента с АРДН	НП	НЛ
Количество пациентов, %	31/37,3	52/62,7

По результатам количественной оценки цифровых показателей стороны наклона (перекоса таза) было выявлено, что у 31 (37,3%) пациента наклон таза левый, а в 52 (62,7%) случаев наклон таза правый, что коррелирует с данными рентгена.

**ОБСУЖДЕНИЕ РЕЗУЛЬТАТОВ**

На сегодняшний день системный холистический подход в лечении коморбидных пациентов с восходящими и нисходящими постуральными дисфункциями и анатомическими структурными деформациями в области нижних конечностей и челюстно-лицевой области является актуальным направлением [9]. Несмотря на важность вопроса в клинической практике врача-стоматолога и доктора остеопатии, доля литературных данных по корреляции анатомических и функциональных изменений прикуса и постуры ничтожно мала [10]. Мультидисциплинарный подход в лечении и диагностике описываемых нозологий является «ключом к успеху» лечения. По данным Holzl и др. [11], междисциплинарный подход в функциональном лечении у пациентов с нарушениями верхних шейных отделов позвоночника и височно-нижнечелюстного сустава приводит к более предсказуемым результатам.

Исследование в США и Швеции показало, что расхождение в длине ног  $\geq 1$  см присутствовало в одной трети популяции [12,13]. Среди призывников разница в длине ног  $>1,5$  см наблюдалась в 4% случаев [13].

По данным французского исследования, было обнаружено, что 1/1000 человек из населения проходил ортопедическое лечение по поводу разницы в длине ног  $>2$  см [14].

В ходе анализа результатов нашего исследования нам удалось выделить корреляции между показателями длины нижних конечностей и длинами ветвей нижней челюсти. По нашим наблюдениям, при проведении исследований на системе «DIERS formetric 4D-motion», у пациентов с анатомически короткой ногой ротация и торзия таза проявляются незначительно в пределах 0-2 градусов. С другой стороны, по нашим наблюдениям у пациентов с АРДН наклон таза проявлялся от 5 до 27 мм ( $16 \pm 11$  мм). При этом у пациентов с наклоном таза менее 8 мм проявления асимметрии длин ветвей нижней челюсти и асимметричной морфологической деформации мышечков ВНЧС были незначительны (в пределах 1 мм разницы).

Также по нашим наблюдениям и анализу рентгенологических заключений и постурометрических исследований на системе «DIERS» было выявлено, что наклон таза 27 мм может приводить к разнице ветвей нижней челюсти более 10 мм. А также в 96% случаев укорочение ветви нижней челюсти и АРДН наблюдается на той же стороне тела.

Однако необходимо учитывать наличие торзий и ротаций таза. Если они выражены в случае сильного наклона таза, то это уже постуральные нарушения сочетанного генеза (восходяще-нисходящие). В таком случае асимметрию ветвей необходимо рассматривать по другим критериям.

У троих пациентов с АРДН выявилось несоответствие корреляции. Однако в анамнезе этих пациентов у одного – перелом большеберцовой кости, у одного пациента протезирован тазобедренный сустав, и один пациент с болезнью Кенига (рассекающий остеохондрит). Общее число таких пациентов – 3 (3,6%), что соответствует данным исследований Нечаева В.И. [15].

## ЗАКЛЮЧЕНИЕ

Развитие цифровых технологий и индустриализации общества, применение различных методов диагностики в клинической практике стоматолога и остеопата позволяют более быстро и точно поставить диагноз АРДН и определить причины развития патологии ВНЧС, этиологию болей в спине, шее и т.д. Основываясь на методах современной доказательной медицины, оценки окклюзионно-постуральных нарушений, можно сделать вывод, что существует прямая корреляция между длинами ветвей нижней челюсти, а также длинами нижних конечностей в случаях анатомической разницы длины нижних конечностей. А также укорочение ветви нижней челюсти и АРДН наблюдаются на той же стороне тела. Это связано с трансляцией головы в сторону длинной ноги с целью сохранения вертикализации и поддержания статодинамического баланса тела. Отдельно хотелось бы заметить, что минимальные параметры торзии и ротации таза, а также выраженные значения наклона (перекоса) таза напрямую определяют наличие анатомического укорочения нижней конечности. Чем больше наклон таза, тем более выражены деформации мышечков ВНЧС и укорочение одной ветви нижней челюсти.

## СПИСОК ИСТОЧНИКОВ

1. Васильева М.Б., Кузнецова А.Г., Перевезенцев Г.С., Гусейнов Н.А. Постуральные изменения опорно-двигательного аппарата при зубочелюстных деформациях // Клиническая стоматология. 2024. №. 26(4). С. 166-171. DOI: 10.37988/1811-153X\_2023\_4\_166.

2. Asbell M.B. A brief history of orthodontics // *Am. J. Orthod. Dentofac. Orthop.* 1990. N 98. P. 176–183. [CrossRef]
3. Ricketts R.M. *Provocations and Perceptions in Cranio-Facial Orthopedics*; RMO: Denver, CO, USA, 1989.
4. Angle E.H. *Malocclusion of the Teeth*, 7th ed.; The S.S. White Dental Manufacturing Company: Philadelphia, PA, USA, 1907.
5. Dolgalev A.A., Bragin E.A. Significance of magnetic resonance tomography and electronic axiography in diagnostics of TMJ dysfunctions // *Stomatologija*. 2008. N 87. P. 56–60.
6. Cardonnet M., Clauzade M. Differential diagnosis of TMJ dysfunctions // *Cah Prothes.* 1987. N 15. P. 125–170.
7. Ricketts R.M. Abnormal function of the temporal mandibular joint // *Am. J. Orthod.* 1955. N 41. P. 435–441 [CrossRef]
8. Ricketts R.M. Laminagraphy in the diagnosis of temporomandibular joint disorders // *J. Am. Dent. Assoc.* 1953. N 46. P. 620–648. [CrossRef] [PubMed]
9. Васильева М.Б., Перевезенцев Г.С., Косырева Т.Ф. Результаты ортодонтического и остеопатического обследования пациентов с асимметричным сужением верхней челюсти. *Стоматология детского возраста и профилактика* // 2023. № 23(4). С. 385-396. <https://doi.org/10.33925/1683-3031-2023-690>
10. Sambataro S., Cervino G., Bocchieri S., La Bruna R., & Cicciù M. TMJ Dysfunctions Systemic Implications and Postural Assessments: A Review of Recent Literature // *Journal of functional morphology and kinesiology*. 2019. N 4(3). P. 58. <https://doi.org/10.3390/jfmk4030058>
11. Holzl M., Behrmann R., Biesinger E., von Heymann W., Hulse R., Goessler U.R., Arens C. Selected ENT symptoms in functional disorders of the upper cervical spine and temporomandibular joints // *Hno*. 2019. N 67. P. 1–9. [CrossRef]
12. Brady R.J., Dean J.B., Skinner T.M., Gross M.T. Limb length inequality: clinical implications for assessment and intervention // *J Orthop Sports Phys Ther.* 2003. N 33. P. 221–34.
13. Hellsing A.L. Leg length inequality. A prospective study of young men during their military service // *Ups J Med Sci.* 1988. N 93. P. 245–53.
14. Guichet J.M., Spivak J.M., Trouilloud P., Grammont P.M. Lower limb-length discrepancy. An epidemiologic study // *Clin Orthop Relat Res.* 1991. P. 235–41
15. Фролов В.А., Нечаев В.И., Нечаев Е.В., Смекалкина Л.В. Диагностическая значимость количественной оценки разновеликости нижних конечностей (обзор литературы) // *Медицинский алфавит*. 2023. № 2. С. 37-43. <https://doi.org/10.33667/2078-5631-2023-2-37-43>

## REFERENCES

1. Vasilyeva MB, Kuznetsova AG, Pereverzentsev GS, Guseinov NA. Postural changes of the musculoskeletal system in dentoalveolar deformities. *Klinicheskaya Stomatologiya = Clinical Dentistry*. 2024;26(4):166-171. DOI: 10.37988/1811-153X\_2023\_4\_166 (In Russ.)
2. Asbell MB. A brief history of orthodontics. *Am. J. Orthod. Dentofac. Orthop.* 1990;98:176-183. [CrossRef]
3. Ricketts RM. *Provocations and Perceptions in Cranio-Facial Orthopedics*. RMO: Denver, CO, USA; 1989.
4. Angle EH. *Malocclusion of the Teeth*, 7th ed. The S.S. White Dental Manufacturing Company: Philadelphia, PA, USA; 1907.
5. Dolgalev AA, Bragin EA. Significance of magnetic resonance tomography and electronic axiography in diagnostics of TMJ dysfunctions. *Stomatologiya = Dentistry*. 2008;87:56–60. (In Russ.)
6. Cardonnet M, Clauzade M. Differential diagnosis of TMJ dysfunctions. *Cah Prothes.* 1987;15:125–170.
7. Ricketts RM. Abnormal function of the temporal mandibular joint. *Am. J. Orthod.* 1955;41:435–441. [CrossRef]
8. Ricketts RM. Laminagraphy in the diagnosis of temporomandibular joint disorders. *J. Am. Dent. Assoc.* 1953;46: 620–648. [CrossRef] [PubMed]
9. Vasilyeva MB, Pereverzentsev GS, Kosyeva TF. Results of orthodontic and osteopathic examination of patients with asymmetric maxillary narrowing. *Stomatologiya Detskogo Vozrasta i Profilaktika= Pediatric Dentistry and Preventive Care*. 2023;23(4):385-396. Available from: <https://doi.org/10.33925/1683-3031-2023-690> (In Russ.)
10. Sambataro S, Cervino G, Bocchieri S, La Bruna R, Cicciù M. TMJ Dysfunctions Systemic Implications and Postural Assessments: A Review of Recent Literature. *Journal of Functional Morphology and Kinesiology*. 2019;4(3):58. Available from: <https://doi.org/10.3390/jfmk4030058>
11. Holzl M, Behrmann R, Biesinger E, von Heymann W, Hulse R, Goessler UR, Arens C. Selected ENT symptoms in functional disorders of the upper cervical spine and temporomandibular joints. *Hno*. 2019;67:1–9. [CrossRef]
12. Brady RJ, Dean JB, Skinner TM, Gross MT. Limb length inequality: clinical implications for assessment and intervention. *J Orthop Sports Phys Ther.* 2003;33:221–34.
13. Hellsing AL. Leg length inequality. A prospective study of young men during their military service. *Ups J Med Sci.* 1988;93:245–53.



14. Guichet JM, Spivak JM, Trouilloud P, Grammont PM. Lower limb-length discrepancy. An epidemiologic study. *Clin Orthop Relat Res.* 1991;235–41.
15. Frolov VA, Nechaev VI, Nechaev EV, Smekalkina LV. Diagnostic value of quantitative assessment of the lower limb inequality (a literature review). *Meditinsky Alfavit = Medical Alphabet.* 2023;2:37-43. Available from: <https://doi.org/10.33667/2078-5631-2023-2-37-43> (In Russ.)

*Авторы заявляют об отсутствии конфликта интересов.  
The authors declare no conflicts of interest.*

---

Статья поступила / The article received: 23.04.2024

Статья принята к печати / The article approved for publication: 11.05.2024