

Отдельные подходы к диагностике синдрома позвоночной артерии

Анастасия Владимировна Алексеева^{1,3}, Ирина Анатольевна Егорова^{1,2}, Артём Викторович Дюпин^{1,2}

¹ Институт остеопатической медицины имени В.Л. Андрианова, Санкт-Петербург, Россия

² Новгородский государственный университет имени Ярослава Мудрого, Великий Новгород, Россия

³ Клиника Естественной Медицины, Москва, Россия

Резюме

Представлены клинический случай, наблюдение за ним у пациентки с синдромом позвоночной артерии (СПА) и применяемые методы остеопатического лечения с диагностикой с помощью специализированного аппарата доплеровской флоуметрии. Рассмотрены вопросы диагностики, получения достоверной информации и ее систематизации. Приведены принципы и методы диагностики аппарата доплеровской флоуметрии в контексте лечения СПА. Сформулированы выводы и предложения по институционализации данного метода диагностики и лечения.

Ключевые слова: остеопатия, синдром позвоночной артерии, остеопатическая диагностика и лечение

ИНФОРМАЦИЯ ОБ АВТОРАХ:

Алексеева А.В. – <https://orcid.org/0009-0007-4377-8321>, alekseeva_osteopat@mail.ru

Егорова И.А. – <https://orcid.org/0000-0003-3615-7635>, egorova.osteo@gmail.com

Дюпин А.В. – <https://orcid.org/0000-0002-5881-2314>, adyupin@mail.ru

Автор, ответственный за переписку: Ирина Анатольевна Егорова, egorova.osteo@gmail.com

Some approaches to the diagnosis of vertebral artery syndrome

Anastasiya V. Alekseeva^{1,2}, Irina A. Egorova^{1,2}, Artem V. Dyupin^{1,2}

¹ V.L. Andrianov Institute of Osteopathic Medicine, Saint Petersburg, Russia

² Yaroslav-the-Wise Novgorod State University, Veliky Novgorod, Russia

³ Natural Medicine Clinic, Moscow, Russia

Abstract

The article presents a clinical case, follow-up of it in a patient with vertebral artery syndrome (VAS) and the applied methods of osteopathic treatment when a specialized Doppler flowmetry device is used for diagnosis. The issues of diagnosis, obtaining reliable information and its systematization are discussed. The principles and methods of diagnosis by means of the Doppler flowmetry device for the purposes of the VAS treatment are given. Conclusions and proposals for the institutionalization of this method of diagnosis and treatment are laid down.

Keywords: osteopathy, vertebral artery syndrome, osteopathic diagnosis and treatment

INFORMATION ABOUT THE AUTHORS:

Alekseeva A.V. – <https://orcid.org/0009-0007-4377-8321>, alekseeva_osteopat@mail.ru

Egorova I.A. – <https://orcid.org/0000-0003-3615-7635>, egorova.osteo@gmail.com

Dyupin A.V. – <https://orcid.org/0000-0002-5881-2314>, adyupin@mail.ru

Corresponding author: Irina A. Egorova, egorova.osteo@gmail.com

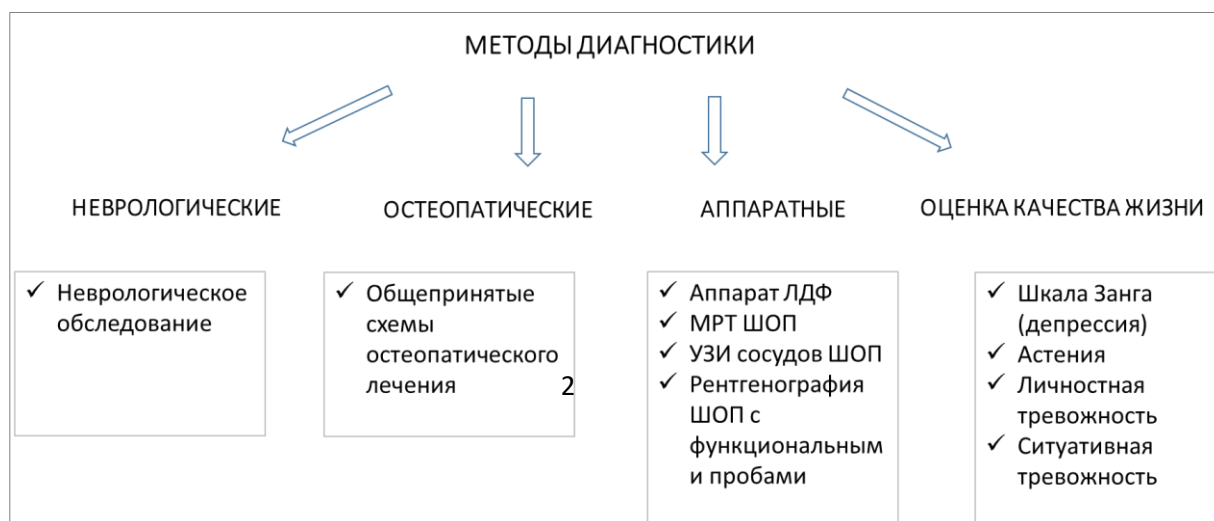
Введение

Актуальность диагностики синдрома позвоночной артерии (СПА) предопределена частотой дисгемий в вертебральном бассейне. Это

безусловно клинически и социально значимая проблема в медицине. По различным данным, частота дисгемий в вертебробазиллярном бассейне составляет от 25 до 30% всех нарушений мозгового кровообращения, в том числе до 70% транзиторных ишемических атак [1, 3]. По МКБ-11 синдром позвоночной артерии рассматривается под шифром G99.2 и включает в себя клинику заднешейного симпатического синдрома, повторяющиеся эпизоды вертебробазиллярной недостаточности, эпизоды дроп-атак, синдром Унтерхарншайдта [12]. Известно, что в патогенезе рефлекторно-ангиоспастического СПА имеют существенное значение врожденная или приобретенная вегетативная недостаточность, эндокринная патология, повышенная эмоциональная реактивность, выявляемые в преморбидном статусе больных [14, 2]. Диагноз СПА ставят обычно, когда предполагают вертеброгенный вариант сдавления позвоночной артерии [14].

Значительная распространенность заболевания, большой процент среди страдающих дегенеративными поражениями шейного отдела позвоночника людей в трудоспособном возрасте, а также имеющиеся трудности диагностики и лечения определяют целесообразность использования методов остеопатической медицины в лечении указанной патологии.

В связи с этим возникает профессиональные и социальные предпосылки оценки эффективности диагностики СПА с использованием различных методов. Условно их можно разделить на четыре метода: неврологический, остеопатический, аппаратный и оценка качества жизни. Методы диагностики СПА с кратким описанием графически представлен



на рис. 1 .

Источник: авторы

Несмотря на обилие методов и инструментов диагностики СПА, актуальность внедрения новых и более эффективных форм имеет особое значение. Ввиду остроты проблематики требует совершенствования форм и методов диагностики. Наименее используемым методом диагностики СПА является аппаратный. Среди инструментов аппаратной диагностики для нашего исследования весьма адекватным представляется методика лазерной доплеровской флоуметрии в оценке состояние и расстройств микроциркуляции крови (ЛДФ), авторами которой являются В.И. Козлов, Г.А. Азизов, О.А. Гурова, Ф.Б. Литвин. Данная методика рекомендована Научным советом по лазерной медицине РФ в качестве методического пособия для врачей (Протокол № 10, 2011 г.) [6].

Данная медицинская технология предназначена для использования врачами функциональной диагностики, терапевтами, клиническими фармакологами, научными работниками и специалистами в области исследования сердечно-сосудистой системы и ее микроциркуляторного звена.

Авторами методики выявлены следующие показания к применению ЛДФ. Основным показанием к применению ЛДФ является необходимость оценки системного состояния микроциркуляции у больных:

- заболеваниями сердца,
- хроническими и острыми заболеваниями артериальных сосудов,
- с венозной недостаточностью,
- диабетом,
- коллагенозами,
- заболеваниями органов дыхания,
- заболеваниями почек,
- заболеваниями печени и желудочно-кишечного тракта,

- при подборе адекватной терапии,
- при контроле эффективности проводимой терапии,
- при экстремальных состояниях,
- при даче анестезиологического пособия;

а также локальных расстройств микроциркуляции у больных:

- кожными заболеваниями,
- при ожогах и других поражениях кожного покрова;
- с заболеваниями слизистой оболочки рта, с поражением слизистой оболочки внутренних органов;
- с заболеваниями сосудов нижних конечностей.

Наши исследования показали, что вышеуказанная методика вполне применима и для остеопатического применения. Противопоказания к применению метода ЛДФ, как неинвазивного способа функциональной диагностики состояния микроциркуляции, – нет.

Авторами выдвинута гипотеза о возможном применении данного прибора в диагностике СПА.

Гипотезы исследования

- наличие соматических дисфункций на уровне С0-С1, С1-С2, СБС, окципито-мастоидального шва, первого ребра, грудной диафрагмы, тазовой диафрагмы способствует возникновению синдрома позвоночной артерии
- коррекция соматических дисфункций на уровне С0-С1, С1-С2, СБС, окципито-мастоидального шва, первого ребра, грудной диафрагмы, тазовой диафрагмы способствует уменьшению жалоб пациентов с синдромом ПА на головные боли, нарушение сна, утомляемость, головокружение, шум в ушах.
- методика оценки аппаратом лазерной доплеровской флоуметрии является объективным для оценки состояния пациентов с синдромом ПА

- лечение соматических дисфункций C0-C1, C1-C2, СБС, окципито-мастоидального шва, первого ребра, грудной диафрагмы, тазовой диафрагмы позволяет уменьшить и/или снять симптомы СПА.

Цель исследования: оценка эффективности диагностики и восстановительного лечения с использованием остеопатических техник на базе принципов лазерной доплеровской флоуметрии.

Возможности использования принципов лазерной доплеровской флоуметрии в диагностике СПА

Принципы лазерной доплеровской флоуметрии представлены на схеме работы анализатора ЛАКК-02, регистрирующие колебания микрокровотока с учетом активных факторов, представленных на рис. 1.

Регистрируемые анализатором ЛАКК-02 колебания микрокровотока

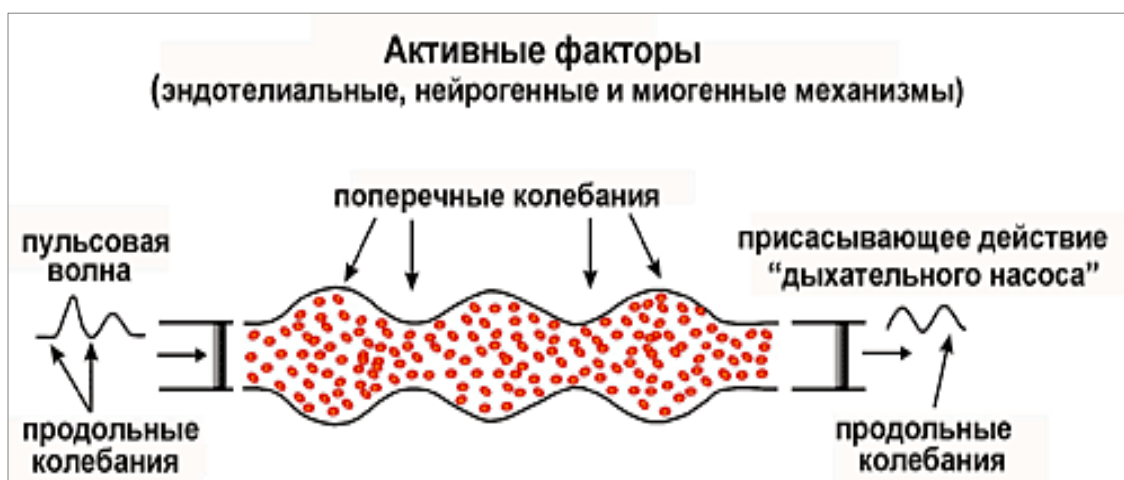
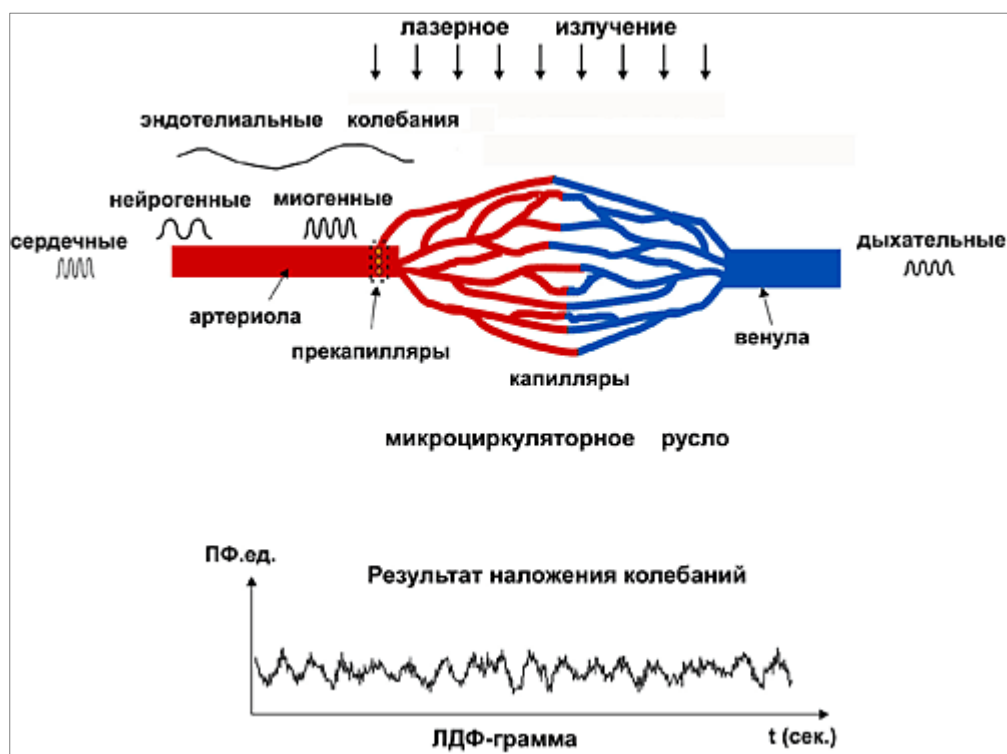


Рис. 2. Колебания микрокровотока с учетом активных факторов. Источник: [6]

Объем потока эритроцитов в сосуде изменяется вследствие колебаний стенок сосуда в результате чередования сокращения – расслабления мышц (поперечные колебания), а также колеблется за счет пульсовой волны и



«дыхательного» насоса (продольные колебания).

Рис. 3. Пространственная локализация воздействий на микроциркуляцию активных и пассивных факторов. Источник: [6]

Описание клинического случая

Был проведен эксперимент о возможности применения ЛАКК-02 оценки состояния пациента до/после остеопатического лечения. В качестве примера представляем клинический случай с синдромом позвоночной артерии. Пациентка Е.Е.Д. – 1983 г.р., женщина нормального телосложения, рост 173 см, вес 66 кг. Семейный анамнез не отягощен. Первые жалобы на головную боль пульсирующего характера, которая усиливается при движении головой, головокружение, слабость и боли в шейном отделе позвоночника появились в возрасте 40 лет. На дуплексном

сканирование БЦА признаков гемодинамических препятствий кровотоку по ОСА, ВСА и НСА не выявлено. Признаки т.н. позднего вхождения правой позвоночной артерии в костный канал, на уровне С4 со снижением ЛСК интравертебрально (22-33 см/с). Кровоток по базилярной артерии в норме. Признаки ВЧГ. На рентгенографии шейного отдела позвоночника - правосторонний латеролистез на 3-4 мм С7, ретролистез С5 на 2 мм. Цервикализация Th 1 (симптом «длинной» шеи). При выполнении функциональных проб наблюдается усугубление смещения кзади С5 позвонка, при разгибании отмечается выравнивание сагиттальной оси позвонков. При наклоне вправо отмечается смягчение признаков двигательной нестабильности С7 позвонка, при наклоне влево – усугубление бокового смещения С7 противоположно вправо. В неврологическом статусе в сознании, менингеальных знаков нет, ориентирована в месте и времени. Глазные щели S<D, зрачки D=S, фотореакции сохранены. Объем движений глазных яблок полный. Конвергенция сохранена. Нистагма нет. Лицо симметрично. Язык по средней линии. Сухожильные рефлексы средней живости, D=S. Парезов нет. Чувствительность не изменена. Пирамидные кистевые и стопные рефлексы не выявляются. Пальценосовую пробу выполняла удовлетворительно с 2-х сторон. В позе Ромберга устойчива. Напряжение и болезненность при пальпации миофасциальных триггерных зон на шейном уровне. Сглаженность шейного лордоза. Сколиоз грудного отдела позвоночника. В неврологическом отделении было проведено медикаментозное и остеопатическое лечение.

Схема лечения

Исходный визит, День 0 - без лечения (информированное согласие, сбор анамнеза, неврологический статус, остеопатический статус и оценка микроциркуляции на аппарате ЛАЗМА ПФ, обследование по шкалам).

Промежуточный визит, 2 день - остеопатический статус и остеопатическое лечение, оценка микроциркуляции на аппарате ЛАЗМА ПФ до и после лечения.

Промежуточный визит, 7 день - лечение остеопатическое. Оценка микроциркуляции на аппарате ЛАЗМА ПФ до и после лечения.

Выписка, 10 день - без лечения (только шкалы и оценка микроциркуляции на аппарате ЛАЗМА ПФ, оценка остеопатического статуса)

Амбулаторный прием через 7 дней - лечение остеопатическое. Оценка микроциркуляции на аппарате ЛАЗМА ПФ до и после лечения.

Заключительный визит, 14 дней - без лечения. Оценка состояния по шкалам.

Обсуждение

1. При исследованиях применялись два анализатора лазерных микроциркуляции крови портативных «ЛАЗМА ПФ», фиксируемых на третьих пальцах левой и правой рук. Регистрация состояний микроциркуляции проводилась поэтапно: до лечения и в ходе лечения. У пациентки Е.Е.Д. исследования проводились 6.02.21 и 12.02.21.
2. Данные регистрации перфузии крови на пальцах рук на 6.02.21.

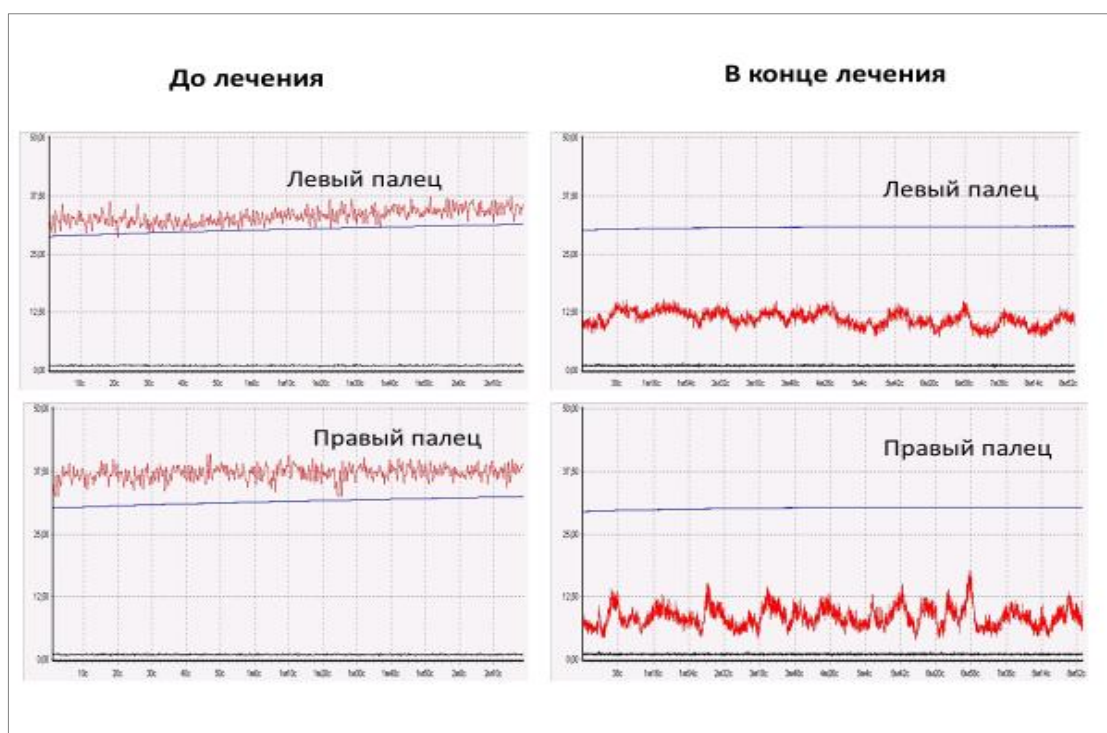


Рис. 4. Изменения перфузии крови на третьих пальцах рук.

Источник: авторы

По данным, представленным на рис. 4, до лечения отмечаются высокие значения перфузии: 34 пф.ед на левом пальце и 37 пф.ед. на правом пальце; у пациентки снижен сосудистый тонус, гиперемический гемодинамический тип микроциркуляции.

После лечения отмечается значительное снижение перфузии крови до 11 пф.ед на левом пальце и 8,5 пф.ед на правом пальце. Изменения произошли в результате активности тонус-формирующих механизмов управления просветом микрососудов.

В методе ЛДФ к тонус-формирующим факторам относятся эндотелиальный, нейрогенный и миогенный механизмы регуляции.

Регистрируемые колебания кровотока (рис. 4) связаны с сокращениями сосудистой стенки в результате работы механизмов регуляции сосудистого тонуса микроциркуляторного русла, а также привнесенными сердечными осцилляциями со стороны артерий и дыхательными со стороны венул. На рис. 5 представлены амплитудно-

частотные спектры колебаний микрокровотока на пальцах рук до лечения и после лечения.

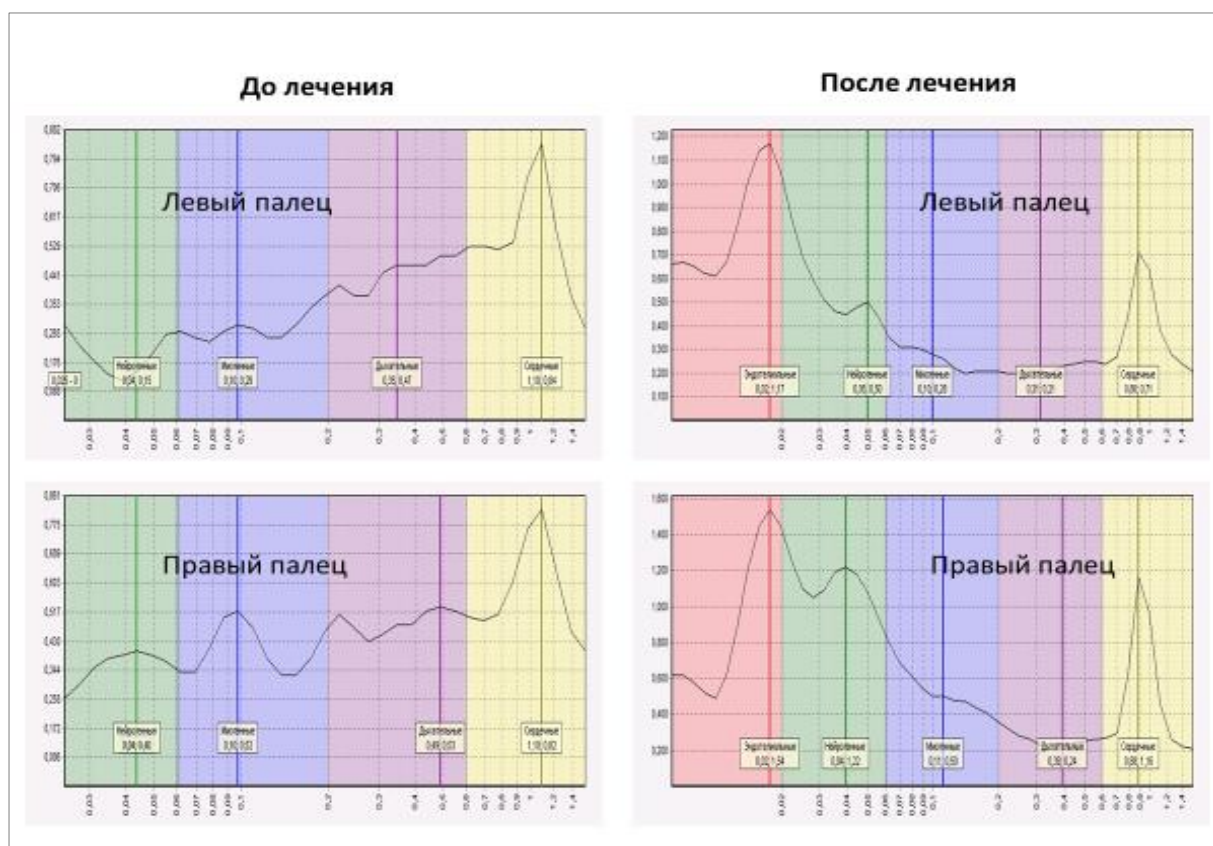


Рис. 5. Амплитудно-частотные спектры колебаний микрокровотока на пальцах рук до лечения и после лечения. Источник: авторы
Цветом выделены диапазоны колебаний: сердечные колебания - желтый фон, дыхательные колебания – фиолетовый фон, миогенные колебания – синий фон, нейрогенные колебания -зеленый фон, сенсорные пептидергические колебания – узкий диапазон между красной и зеленой зонами.

До лечения в осцилляциях микрокровотока на левом и правом пальцах значительно снижены амплитуда нейрогенных осцилляций, снижен тонус сосудов на входе в микроциркуляторное русло.

После лечения отмечается увеличение колебаний в активном диапазоне. Амплитуда увеличилась с 0,4 пф.ед. до лечения до 1,54 пф.ед. после лечения, более чем в три раза.

3. Оценка сохранности терапевтического лечения

Актуальным является оценка сохранности достигнутого положительного результата лечения. У пациентки Е.Е.Д. были проведены исследования с интервалом 6 дней - 6.02.21 и 12.02.21.

На рис. 6 для сравнения представлены данные регистрации перфузии на пальцах рук до лечения 6.02.21 и до лечения 12.02.21.

На рис. 7 для сравнения представлены амплитудно-частотные спектры колебаний кровотока на пальцах рук до лечения 6.02.12 и до лечения 12.02.21.

Следует отметить улучшения нейрогенной регуляции микроциркуляции кровотока (рис. 6).

До лечения

До лечения

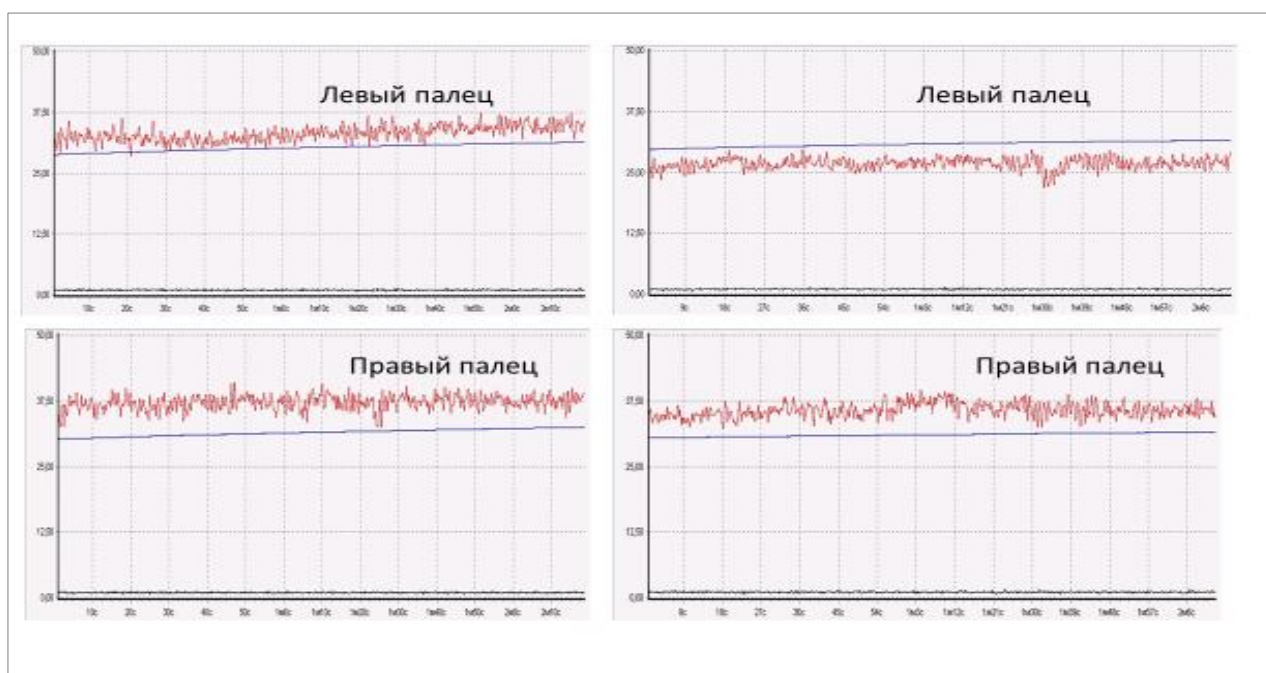


Рис. 6. Данные регистрации перфузии на пальцах рук до лечения 6.02.21 и до лечения 12.02.21. Источник: авторы

До лечения

До лечения

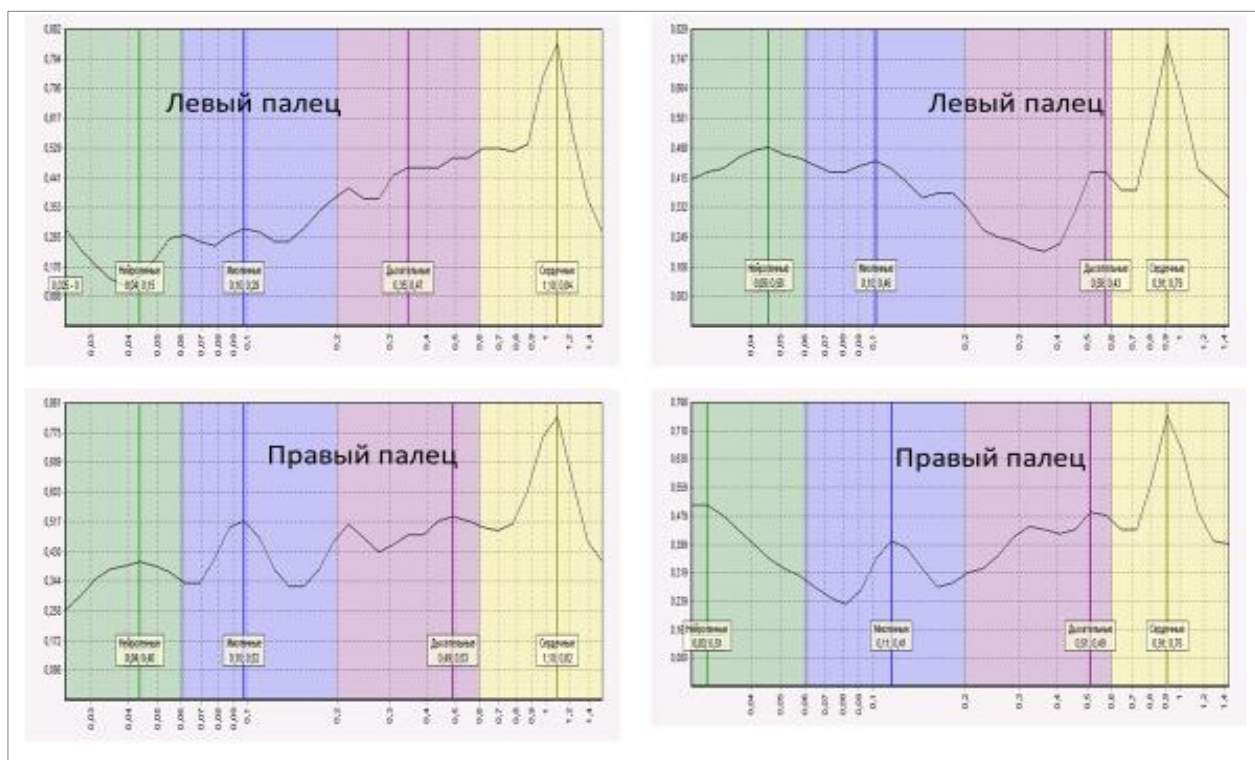


Рис. 7. Амплитудно-частотные спектры колебаний кровотока на пальцах рук до лечения 6.02.21 и до лечения 12.02.21. Источник: авторы

Предварительные выводы

1. У пациентки Е.Е.Д. до лечения отмечается низкий сосудистый тонус микроциркуляторного русла. Практически не функционирует нейрогенная регуляция.
2. Примененный метод лечения нормализует сосудистый тонус микроциркуляторного русла. Отмечается активация сенсорной пептидергической регуляции, способствующей улучшению трофики.
3. Для достоверности результатов эффективности данного метода диагностики и лечения необходимо увеличить репрезентативность выборки в интервале 80-100 пациентов.

Заключение

На основании вышеизложенного есть основание полагать, что представленный клинический случай подтверждает гипотезу о том, что

применение методов диагностики и остеопатического лечения на базе аппаратной диагностики ЛДФ благотворно влияет на лечение пациентов с синдромом СПА. Для достоверности результатов эффективности данного метода диагностики и лечения необходимо увеличить репрезентативность выборки до 80-100 пациентов.

Список источников

1. Аленикова О. А., Лихачев С. А. Синдром позвоночной артерии: особенности диагностики и лечения // Неврология и нейрохирургия. Восточная Европа. 2018; 8(1):19-29. – EDN YQZENF.
2. Барулин А. Е., Курушина О. В., Друшлякова А. А. Психосоматическое обоснование синдрома позвоночной артерии // Лекарственный вестник. 2019;1(73):3-6. – EDN YJXQTP.
3. Ермолаева А. И., Баранова Г. А., Коврыгин С. И. Особенности диагностики вегетативно-сосудистых расстройств при вертеброгенной патологии // Вестник новых медицинских технологий. Электронное издание. 2018;1:66-69. – DOI 10.24411/2075-4094-2018-15891. – EDN YPNEKA.
4. В.И. Козлов, Г.А. Азизов, О.А. Гурова, Ф.Б.Литвин Лазерная доплеровская флоуметрия в оценке состояния и расстройств микроциркуляции крови. Москва, 2012
5. Козлов В.И. Развитие системы микроциркуляции. М., 2012. – 328 с. 5.
6. В.И. Козлов, Г.А. Азизов, О.А. Гурова, Ф.Б. Литвин. Данная методика рекомендована Научным советом по лазерной медицине РФ в качестве методического пособия для врачей (Протокол № 10, 2011 г.)
7. Лукьянов В.Ф. Флоуметрический способ оценки микрососудистой резистентности. Методические рекомендации. Саратов, 1999. –20 с. 7
8. Остеопатия в разделах. Часть III. Анатомия и физиология костей черепа, кинетические дисфункции сфено-базиллярного синхондроза, клиническая

практика / Под ред. И.А. Егоровой. - СПб.: Издательский дом СПб МАПО, 2014.-206 с.

9. Пантелеева Е.А. Синдром позвоночной артерии и тактика ведения пациентов / Е.А. Пантелеева // Журнал неврологии и психиатрии им. С.С. Корсакова, 2012. -. №12. - С. 46-50.

10. Попелянский Я.Ю. Болезни периферической нервной системы: Руководство для врачей /Я.Ю. Попелянский. — М.: Медицина, 1989. - 463 с.

11. Пышкина Л.И. Церебральный кровоток при синдроме позвоночной артерии / Л.И. Пышкина, А.И. Федин, Р.К Бесаев //Журнал невропатологии и психиатрии, 2000. - №5. – С. 45-49.

12. Силаева Н. В. Лечение синдрома позвоночной артерии методом мануальной терапии // Modern Science. 2020; 12(2):254-257. – EDN NVNJBC.

13. Сулейманова М.А. Формирование синдрома позвоночной артерии в отдалённом периоде после травмы шейного отдела позвоночника / М.А. Сулейманова, С.М. Карпов, П.П. Шевченко, И.А. Вышлова, Е.Н. Карпова, А.Д. Калоев // Современные проблемы науки и образования, 2015. – № 5.

14. Шарыпова А. Д., Габдулхаева Н. Ф., Чистякова С. В. и др.] Синдром позвоночной артерии: современные подходы к диагностике // Тенденции развития науки и образования. 2022; 86(3): 125-130. DOI 10.18411/trnio-06-2022-123. – EDN YKDXRY.

15. Шебатин А.И. К вопросу о диагностике синдрома позвоночной артерии / А.И. Шебатин // Международный неврологический журнал, 2008. - № 3. - С. 35-38.

References

1. Alenikova OA, Likhachev SA. Vertebral artery syndrome: features of diagnosis and treatment. *Nevrologiya i Neurokhirurgiya = Neurology and Neurosurgery. Eastern Europe*. 2018; 8(1):19-29. EDN YQZENF. (In Russ.)

2. Barulin AE, Kurushina OV, Drushlyakova AA. Psychosomatic substantiation of vertebral artery syndrome. *Lekarstvennyi Vestnik = Journal of Drug Information*. 2019;1(73):3-6. EDN YJXQTP. (In Russ.)
3. Ermolaeva AI, Baranova GA, Kovrygin SI. Features of diagnosis of vegetative-vascular disorders in case of vertebrogenic pathology. *Vestnik Novykh Meditsinskikh Tekhnologii = Journal of New Medical Technologies*. Electronic edition. 2018;1:66-69. DOI 10.24411/2075-4094-2018-15891 EDN YPNEKA. (In Russ.)
4. Kozlov VI, Azizov GA, Gurova OA, Litvin FB. Laser Doppler flowmetry in the assessment of the state and disorders of blood microcirculation. Moscow; 2012. (In Russ.)
5. Kozlov VI. Development of the microcirculation system. Moscow; 2012. 328 p. (In Russ.)
6. Kozlov VI, Azizov GA, Gurova OA, Litvin FB. This technique is recommended by the Scientific Council for Laser Medicine of the RF as a methodical book for doctors (Protocol No.10; 2011). (In Russ.)
7. Lukyanov VF. The flowmetric method for assessing microvascular resistance. Methodological guidelines. Saratov; 1999. 20 p. (In Russ.)
8. Osteopathy in sections. Part III. Anatomy and physiology of skull bones, kinetic dysfunctions of sphenobasilar synchondrosis, clinical practice. Egorova IA, editor. St. Petersburg: SPb MAPO Publishing House; 2014. 206 p. (In Russ.)
9. Panteleeva EA. Vertebral artery syndrome and tactics of patient management. *Zhurnal Nevrologii i Psikhiiatrii im. S.S. Korsakova = S.S. Korsakov Journal of Neurology and Psychiatry*. 2012;12:46-50. (In Russ.)
10. Popelyansky YaYu. Diseases of the peripheral nervous system: A guide for doctors. Moscow: Meditsina Publishing House; 1989. 463 p. (In Russ.)

11. Pyshkina LI, Fedin AI, Besaev RK. Cerebral blood flow in case of vertebral artery syndrome. *Zhurnal Nevropatologii i Psikhiatrii = Journal of Neuropathology and Psychiatry*. 2000;5:45-49. (In Russ.)

12. Silaeva NV. Treatment of vertebral artery syndrome by manual therapy. *Modern Science*. 2020;12(2):254-257. EDN NVNJBC

13. Suleimanova MA, Karpov SM, Shevchenko PP, Vyshlova IA, Karpova EN, Kaloev AD. Formation of vertebral artery syndrome in the long-term period after injury of the cervical spine. *Sovremennye Problemy Nauki i Obrazovaniya = Modern Problems of Science and Education*. 2015;5. (In Russ.)

14. Sharypova AD, Gabdul Khaeva NF, Chistyakova SV, et al. Vertebral artery syndrome: modern approaches to diagnosis. *Tendentsii Razvitiya Nauki i Obrazovaniya = Trends in the Development of Science and Education*. 2022;86(3):125-130. DOI 10.18411/trnio-06-2022-123 EDN YKDXRY. (In Russ.)

15. Shebatin AI. Discussing the issue on the diagnosis of vertebral artery syndrome. *Mezhdunarodnyi Nevrologicheskii Zhurnal = International Journal of Neurology*. 2008;3:35-38. (In Russ.)